

Perugorria, M. J., Jimenez-Aguero, R., Sanchez-Campos, A., Riaño, I., González, E., Lammert, F., Marzioni, M., Macias, R. I. R., Marin, J. J. G., ...Banales, J. M. (2020). Patients with Cholangiocarcinoma Present Specific RNA Profiles in Serum and Urine Extracellular Vesicles Mirroring the Tumor Expression: Novel Liquid Biopsy Biomarkers for Disease Diagnosis. *Cells*, 9(3), 1-33. <https://doi.org/10.3390/cells9030721>

Mayo Clinic (2023). Cholangiocarcinoma (bile duct cancer). 取自：
<https://www.mayoclinic.org/diseases-conditions/cholangiocarcinoma/symptoms-causes/syc-20352408>

Oh, D-Y., He, A.R., Qin, S., Chen, L-T., Okusaka, T., Vogel, A., ... Valle, J.W. (2022). Durvalumab plus gemcitabine and cisplatin in advanced biliary tract cancer. *New England Journal of Medicine*. 1(8), doi:10.1056/EVIDoa2200015

Ramjeesingh, R., Chaudhury, P., Tam, V.C., Roberge, D., Lim, H.J., Knox, J.J., Asselah, J., Doucette, S., Chhiber, N. & Goodwin, R. (2023). A practical guide for the systemic treatment of biliary tract cancer in Canada. *Current Oncology*. 30, 7132-7150. <https://doi.org/10.3390/currenocol30080517>
取自：<https://www.mdpi.com/journal/currenocol>

Simile, M.M., Bagella, P., Vidili, G., Spanu, A., Manetti, R., Seddaiu, M.A., ... Paliogiannis, P. (2019). Targeted therapies in cholangiocarcinoma: Emerging evidence from clinical trials. *Medicina (Kaunas)*. 55(2): 42. doi: 10.3390/medicina55020042

Special thanks to [David R. Purnell, MA, AMI](https://www.linkedin.com/in/purnellmedicalillustration) for creating the illustrations. <https://www.linkedin.com/in/purnellmedicalillustration>

2025年3月/bjc
mychcc.ca

膽管癌 (CCA) 膽管癌



膽管有何功能？

膽管是將肝臟與膽囊連接至小腸的管道。在肝臟中製造的膽汁會透過膽管，從肝臟和膽囊輸送至小腸，以幫助消化脂肪。

何謂膽管癌？

這是一種發生在膽管的癌症。

根據病發位置，膽管癌 (CCA) 可區分為三類：

1. **肝內膽管癌 (iCCA)**
 - 發生在肝臟內的膽管
2. **肝外或遠端膽管癌 (dCCA)**
 - 發生在肝臟外的膽管部分
3. **肝門部膽管癌或克拉茨金瘤 (pCCA)**
 - 發生在左右膽管匯合處

徵兆與症狀

- ✓ 黃疸（皮膚及眼睛發黃）
- ✓ 尿液顏色變深
- ✓ 糞便呈灰白色
- ✓ 腹痛
- ✓ 皮膚痕癢
- ✓ 發燒
- ✓ 噁心和嘔吐
- ✓ 疲倦
- ✓ 體重變輕

風險因素

- ✓ 大部分膽管癌沒有明顯病因
- ✓ 原發性硬化性膽管炎 (PSC)
 - 此乃一種自體免疫性疾病
- ✓ 原發性膽結石（膽結石）
- ✓ 慢性乙型或丙型肝炎病毒感染
- ✓ 潰瘍性結腸炎
- ✓ 肝吸蟲（寄生蟲）
- ✓ 糖尿病
- ✓ 接觸化學品
- ✓ 先天性疾病：
 - 膽胰管異常匯合及總膽管囊腫
 - 肝外膽管異常擴張（罕見）

與膽管癌相關

- ✓ 肥胖
- ✓ 飲酒
- ✓ 吸煙
- ✓ 肝硬化
- ✓ MASLD（代謝功能障礙相關脂肪性肝病）
- ✓ 代謝症候群

臨床試驗

- ✓ CAPTUR 網站（加拿大）
 - <https://clinicaltrials.gov/ct2/show/NCT03297606>
- ✓ 全球臨床試驗網站
 - <https://www.clinicaltrials.gov>

預後

- ✓ 一種侵襲性強的癌症，中位存活期為 24 個月
- ✓ 目前唯一的治癒方法是完全切除腫瘤
- ✓ 全球存活率為 10%

預防

- ✓ 戒煙
- ✓ 降低肝病風險：
 - 適量飲酒（每星期 0-2 杯）
- ✓ 維持健康體重
- ✓ 肉類徹底煮熟後食用
- ✓ 按照指示使用化學品

參考文獻

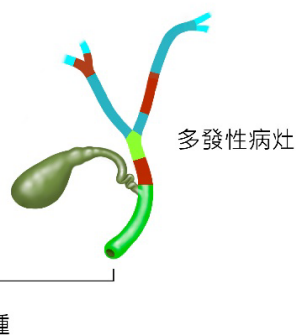
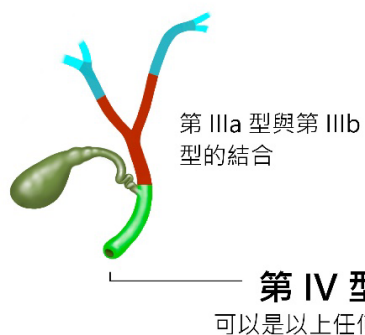
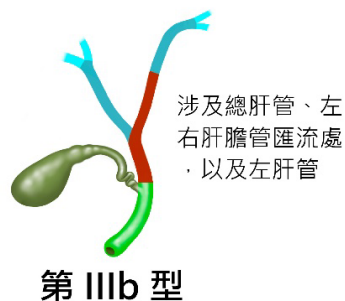
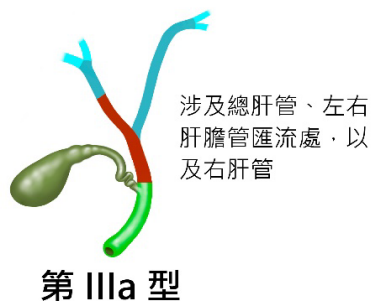
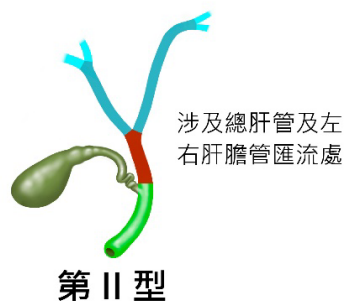
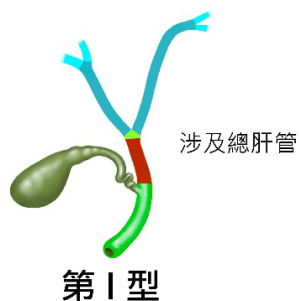
Canadian Cancer Society (2023). What is bile duct cancer? 取自：
<https://cancer.ca/en/search#q=what%20is%20bile%20duct%20cancer&ort=relevancy>

Gupta, A. & Dixon, E. (2017). Epidemiology and risk factors: Intrahepatic cholangiocarcinoma. *Hepatobiliary Surgery and Nutrition*, 6(2): 101-104 doi: 10.21037/hbsn.2017.01.02

Kirstein, M.M. & Vogel, A. (2016) Epidemiology and Risk factors of cholangiocarcinoma. *Visceral Medicine* 32(6).395-400. doi: 「10.1159/000453013」

Lapitz, A., Arbelaiz, A., O'Rourke, C. J., Lavin, J. L., Casta, A. L., Ibarra, C., Jimeno, J. P., Santos-Laso, A., Izquierdo-Sanchez, L., Krawczyk, M.,

肝門部癌症 Bismuth-Corlette 分型



診斷

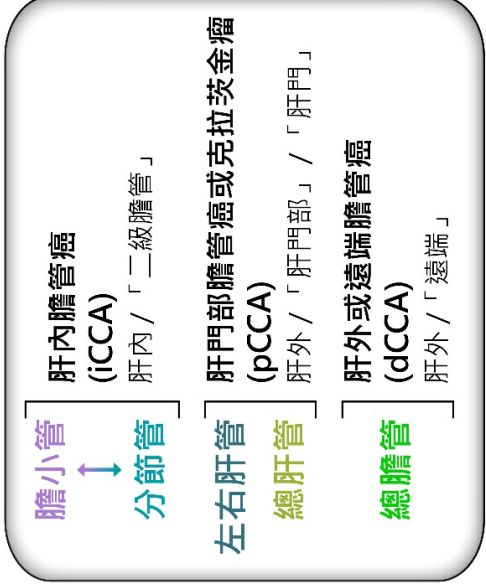
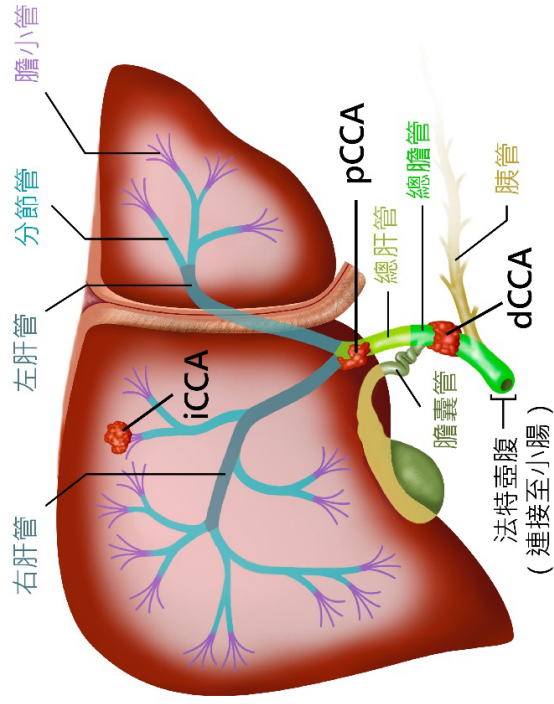
- ✓ 血液化學檢查
- ✓ 腫瘤標記檢查CEA 及 CA-19-9
- ✓ 活體組織檢查
- ✓ 超聲波檢查
- ✓ 電腦斷層掃描
- ✓ 腹腔鏡檢查
- ✓ 生物標記檢查
- ✓ ctDNA 液體活檢

治療

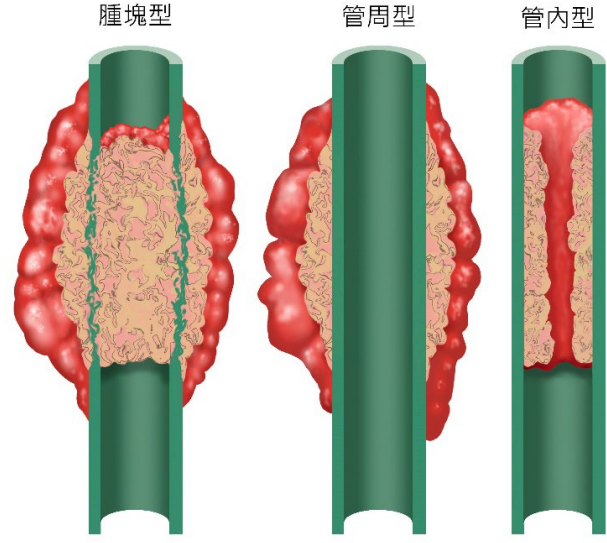
請與醫生討論治療方案。

- ✓ 手術：
 - 如果腫瘤較小，可切除部分膽管，或進行部分肝切除術或胰十二指腸切除術
- ✓ 術後輔助治療：
 - 用於降低癌症復發風險的化療或放射治療
- ✓ 紓緩手術：
 - 膽道繞道手術或內窺鏡支架置放術
- ✓ 放射治療
- ✓ 化療，使用藥物阻止癌細胞生長
- ✓ 局部化療
- ✓ 免疫治療
- ✓ 標靶治療

膽管癌 (CCA)



膽道腫瘤的形態學分類



膽道系統

