

Lapitz, A., Arbelaiz, A., O'Rourke, C. J., Lavin, J. L., Casta, A. L., Ibarra, C., Jimeno, J. P., Santos-Laso, A., Izquierdo-Sanchez, L., Krawczyk, M., Perugorria, M. J., Jimenez-Aguero, R., Sanchez-Campos, A., Riaño, I., González, E., Lammert, F., Marzioni, M., Macias, R. I. R., Marin, J. J. G., ...Banales, J. M. (2020). Patients with Cholangiocarcinoma Present Specific RNA Profiles in Serum and Urine Extracellular Vesicles Mirroring the Tumor Expression: Novel Liquid Biopsy Biomarkers for Disease Diagnosis. *Cells*, 9(3), 1-33. <https://doi.org/10.3390/cells9030721>

Mayo Clinic (2023). Cholangiocarcinoma (bile duct cancer). 检索来源: <https://www.mayoclinic.org/diseases-conditions/cholangiocarcinoma/symptoms-causes/syc-20352408>

Oh, D-Y., He, A.R., Qin, S., Chen, L-T., Okusaka, T., Vogel, A., ... Valle, J.W. (2022). Durvalumab plus gemcitabine and cisplatin in advanced biliary tract cancer. *New England Journal of Medicine*. 1(8), doi:10.1056/EVIDoa2200015

Ramjeesingh, R., Chaudhury, P., Tam, V.C., Roberge, D., Lim, H.J., Knox, J.J., Asselah, J., Doucette, S., Chhiber, N. & Goodwin, R. (2023). A practical guide for the systemic treatment of biliary tract cancer in Canada. *Current Oncology*. 30, 7132-7150. <https://doi.org/10.3390/currenco130080517>  
检索来源: <https://www.mdpi.com/journal/currenco130080517>

Simile, M.M., Bagella, P., Vidili, G., Spanu, A., Manetti, R., Seddaiu, M.A., ... Paliogiannis, P. (2019). Targeted therapies in cholangiocarcinoma: Emerging evidence from clinical trials. *Medicina (Kaunas)*. 55(2): 42. doi: 10.3390/medicina55020042

Special thanks to [David R. Purnell, MA, AMI](https://www.linkedin.com/in/purnellmedicalillustration) for creating the illustrations. <https://www.linkedin.com/in/purnellmedicalillustration>

2025年3月/bjc  
mychcc.ca

## 胆管癌 (CCA) 胆管癌



### 胆管的作用是什么?

胆管是将肝脏与胆囊连接至小肠的管道。在肝脏中制造的胆汁会通过胆管，从肝脏和胆囊输送至小肠，以帮助消化脂肪。

### 什么是胆管癌?

这是一种发生在胆管的癌症。

根据病发位置，胆管癌 (CCA) 可区分为三类:

- 1. 肝内胆管癌 (iCCA)**
  - 发生在肝脏内的胆管
- 2. 肝外或远端胆管癌 (dCCA)**
  - 发生在肝脏外的胆管部分
- 3. 肝门部胆管癌或 Klatskin 肿瘤 (pCCA)**
  - 发生在左右胆管汇合部

## 体征与症状

- ✓ 黄疸（皮肤及眼睛发黄）
- ✓ 尿液颜色变深
- ✓ 粪便呈灰白色
- ✓ 腹痛
- ✓ 皮肤瘙痒
- ✓ 发热
- ✓ 恶心和呕吐
- ✓ 疲倦
- ✓ 体重减轻

## 风险因素

- ✓ 大部分胆管癌发生时无明确病因
- ✓ 原发性硬化性胆管炎 (PSC)
  - 一种自体免疫性疾病
- ✓ 原发性胆结石（胆结石）
- ✓ 慢性乙型或丙型肝炎病毒感染
- ✓ 溃疡性结肠炎
- ✓ 肝吸虫（寄生虫）
- ✓ 糖尿病
- ✓ 接触化学品
- ✓ 先天性疾病：
  - 胆胰管异常汇合及胆总管囊肿
  - 肝外胆管异常扩张（罕见）

## 与胆管癌相关

- ✓ 肥胖
- ✓ 饮酒
- ✓ 吸烟
- ✓ 肝硬化
- ✓ MASLD（代谢功能障碍相关脂肪性肝病）
- ✓ 代谢综合征

## 临床试验

- ✓ CAPTUR 网站（加拿大）
  - <https://clinicaltrials.gov/ct2/show/NCT03297606>
- ✓ 全球临床试验网站
  - <https://www.clinicaltrials.gov>

## 预后

- ✓ 一种侵袭性强的癌症，中位存活期为 24 个月
- ✓ 目前唯一的治愈方法是完全切除肿瘤
- ✓ 全球存活率为 10%

## 预防

- ✓ 戒烟
- ✓ 降低肝病风险：
  - 有节制地饮酒（每星期 0-2 杯）
- ✓ 维持健康体重
- ✓ 肉类彻底煮熟后食用
- ✓ 按照指示使用化学品

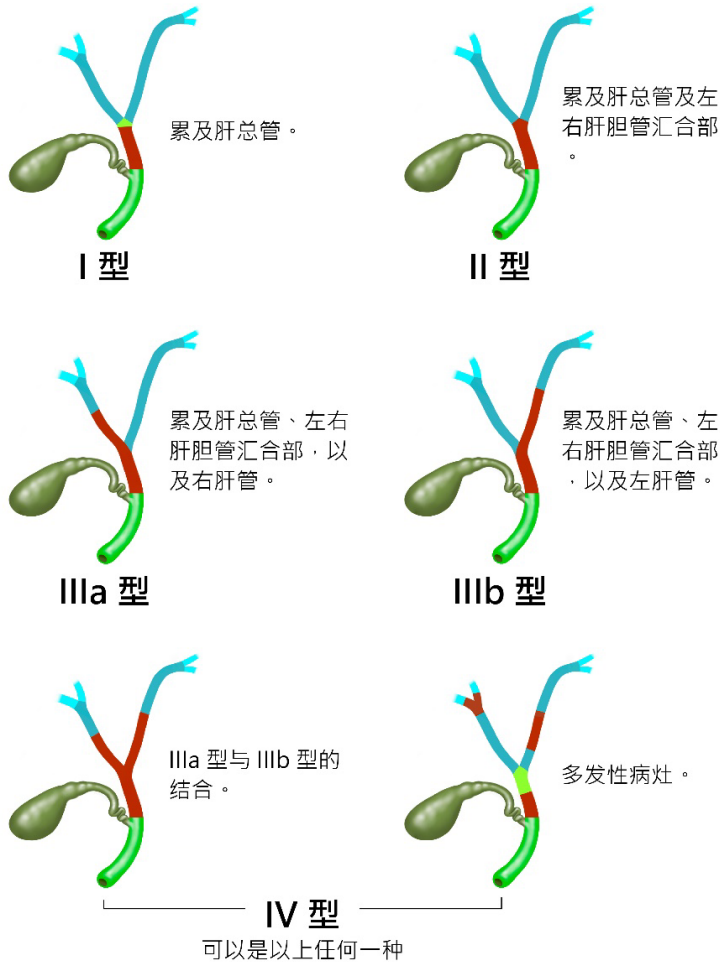
## 参考文献

Canadian Cancer Society (2023). What is bile duct cancer? 检索来源：  
<https://cancer.ca/en/search#q=what%20is%20bile%20duct%20cancer&ort=relevancy>

Gupta, A. & Dixon, E. (2017). Epidemiology and risk factors: Intrahepatic cholangiocarcinoma. *Hepatobiliary Surgery and Nutrition*, 6(2): 101-104 doi: 10.21037/hbsn.2017.01.02

Kirstein, M.M. & Vogel, A. (2016) Epidemiology and Risk factors of cholangiocarcinoma. *Visceral Medicine* 32(6). 395-400. doi: 10.1159/000453013

## 肝门部癌症 Bismuth-Corlette 分型



## 诊断

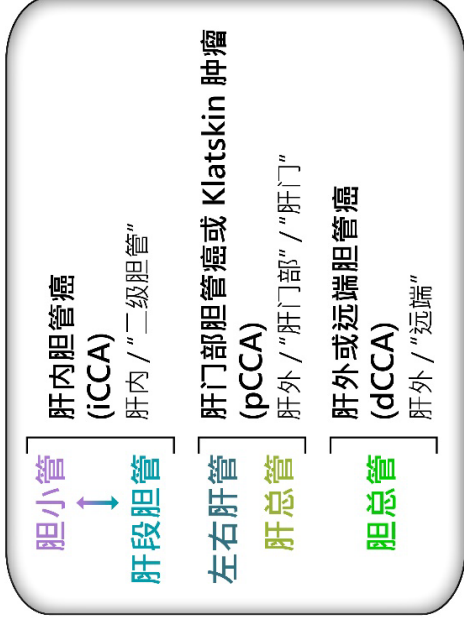
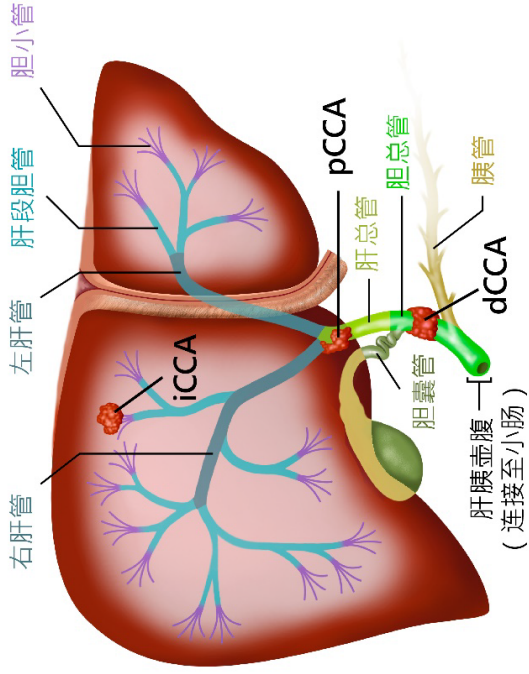
- ✓ 血液化验
- ✓ 肿瘤标志物检测
  - CEA 及 CA-19-9
- ✓ 活检
- ✓ 超声波检查
- ✓ 计算机断层扫描
- ✓ 腹腔镜检查
- ✓ 生物标志物检测
- ✓ ctDNA 液体活检

## 治疗

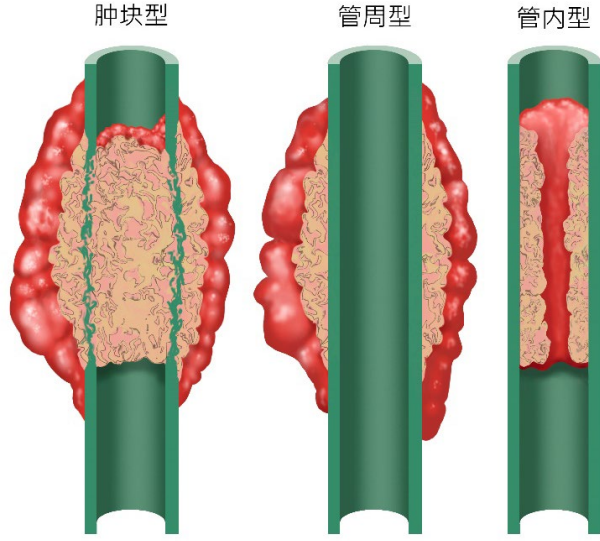
与医生讨论治疗方案。

- ✓ 手术：
  - 如果肿瘤较小，可切除部分胆管，或进行部分肝切除术或胰十二指肠切除术
- ✓ 术后辅助治疗：
  - 用于降低癌症复发风险的化疗或放射治疗
- ✓ 姑息手术：
  - 胆道旁路手术或内镜下支架置入术
- ✓ 放射治疗
- ✓ 化疗，使用药物阻止癌细胞生长
- ✓ 局部化疗
- ✓ 免疫治疗
- ✓ 靶向治疗

# 胆管癌 (CCA)



# 胆道肿瘤的形态学分类



# 胆道系统

